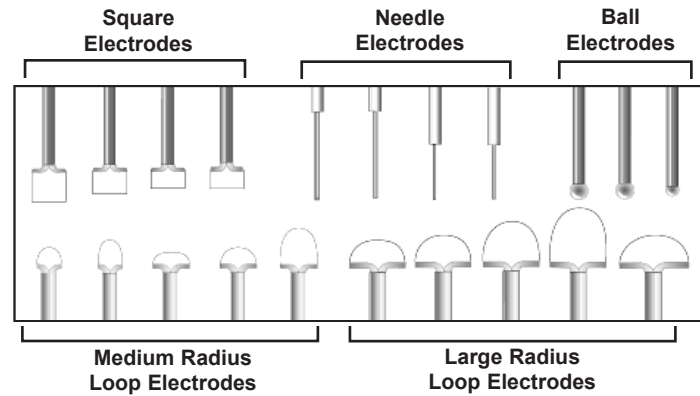


LEEP Disposable Universal Electrodes

STERILE	Unless package has been opened or damaged. Ethylene Oxide Gas Sterilized.
CAUTION	U.S. Federal law restricts this device to sale by or on the order of a physician.
CAUTION	Electrodes may be used with Electrosurgical Generators with a maximum HF Voltage rating of 5000 volts.



CE 2797

Instructions for Use (English)

DESCRIPTION

CooperSurgical's LEEP Disposable Universal Electrodes are offered in two basic types: one is designed for electro-excisional procedures. The second is used for electro-fulguration procedures for diagnosing non-invasive HPV-related or unrelated lesions of the lower genital tract and for treating non-invasive HPV-related or unrelated lesions of the lower genital tract (see Indications for Use).

DIAGNOSTIC USAGES (Electroexcision)

- Intraepithelial neoplasia of lower genital tract
- Condylomata acuminata
- Lesions such as polyps, molluscum, contagiosum, nevi, seborrheic keratosis, achricordon, etc.

THERAPEUTIC USAGES (Electrofulguration)

- Intraepithelial neoplasia of lower genital tract
- Condylomata acuminata
- Symptomatic conservative treatment-resistant ectropion
- Lesions such as polyps, molluscum, contagiosum, nevi, seborrheic keratosis, achricordon, etc.

INDICATIONS FOR USE

For electroexcisional procedures, loop and needle electrodes are used with BLEND-1 cut current whereas electrofulguration is performed with ball-shaped or needle-type electrodes using coagulation power outputs. All electrodes are disposable and have an insulated shaft measuring 5.5 cm to 12 cm in length, and loop electrodes, a T-shaped crossbar. The latter is essential to prevent heat transfer to tissue and thermo-coagulating the lesional epithelium during excision.

Loop and needle electrodes are made of 0.2 mm hard tungsten wire with high melting temperature and excellent conductiveness of alternating current. To prevent excessive tissue removal, loop electrodes are shallow, the largest measures 1.0 cm deep x 2.0 cm large, and smallest 0.4 cm deep x 1.0 cm large. The former is designed for LEEP of the cervix, whereas the latter for LEEP of vaginal and external anogenital lesions. It is not recommended to use larger than a 1.0 cm deep loop electrode because they may inadvertently lead to excess tissue removal, and in the dense fibrous tissue, tend to bend. When wire bends, the crossbar precedes the wire and the electrode has to be removed prematurely once the crossbar has reached the vaginal wall. This results in an incomplete excision of the lesional tissue. The maximum depth of tissue that can be removed with a single excisional pass using a 1.0 cm deep electrode is 0.9 cm because the crossbar of the electrode prevents deeper penetration, with a 0.8 cm deep electrode, the depth is 0.7 cm, etc.

Loop-shaped electrodes are used for non-invasive cervical lesions,

whereas those with square or rectangular configurations are generally used for HPV-related condylomata acuminata and intraepithelial neoplasia of the vagina, vulva and perineal area. The flat shape of the square/rectangular electrodes allows for better and even depth control than the loop or radius type electrode.

The 8 mm long thin needle electrode with a 12 cm long shaft is designed for electro-conization of deeply located endocervical lesions step-by-step rather than in one stroke when using loop electrodes. The thin needle electrode with a 5.5 cm long shaft may be used for excising larger condylomata and lesions suspected of invasive disease in the external anogenital tissue.

Hemostasis of bleeding sites and/or ablation of subclinical lesional tissues are achieved by the 5 mm large ball or the 0.8 cm thick macro-needle electrode using coagulation power outputs. Those with 12 cm long shafts are designed for the vagina and cervix whereas those with a 5.5 cm shaft are used for external anogenital lesions. The macro-needles are particularly useful to coagulate bleeding vessels with minimal destruction of adjacent, normal tissues and virtually bloodless excision (using coagulation current) of very large condylomata and thrombosed hemorrhoidal tissues.

CONTRAINDICATIONS

Absolute contraindications include hypovolemic shock, cardiac decompensation (Class IV) and coagulopathy/blood dyscrasia; acute/chronic severe, active infection caused by Herpes, Chlamydia or Gonococcus and other aerobic and anaerobic organisms; intraepitheal disease extending to or close to lower uterine segment; severe allergic reaction to local anesthetic and iodine solutions; and a refusal to sign an informed consent form.

Relative contraindications include clinically apparent invasive cancer (punch biopsy is sufficient for histologic diagnosis); pregnancy (except in expert hands when invasion is suspected); less than 3 months post-partum and hypoplastic DES-cervix.

PRECAUTIONS

- LEEP is a powerful surgical procedure with occasional intra-operative and post-operative complications. You MUST obtain informed signed consent prior to the procedure.
- Severe bleeding may rarely develop after deep excisional procedures and may be difficult to impossible to control by direct pressure, electro-fulguration and application of AstrinGyn® gel or Monsel's paste. You must have the appropriate instruments for suturing blood vessels in the office.
- Adequate anesthesia and complete visualization of the lesional area should be obtained before initiating LEEP.

CooperSurgical

- Use only specially designed insulated instruments for performing LEEP procedures, to avoid burns to patient or physician.
- For maximum safety, the vaginal walls may be protected from activated electrodes and inadvertent cuts and burns by a latex condom placed on any of the LEEP specula. The use of condoms or LEEP vaginal retractor (*F400H*) is of great help to retract vaginal walls allowing for good visualization of the cervix and vaginal fornix. Check first for patient allergy to latex before using condoms.
- Prior to any loop electrosurgical procedures, make a “dry pass” with the electrode under colposcopic guidance. This will determine that the path of the activated electrode will not be obstructed or come in contact with non-insulated or anesthetized tissue.
- Electrosurgical excision with loop electrodes must be relatively slow but continuous. If the electrode must be stopped or stalled, remove electrode from the tissue and begin from the opposite side and attempt at meeting the original line of excision. In this way, excessive thermal damage to tissue will be avoided.
- When excising at the periphery of large exocervical lesions, do not extend electrode deeper than 3 mm to avoid cutting into the cervical branches of the uterine artery and producing important bleeding.
- To increase good visualization during LEEP, it is necessary to have an adequate fume evacuation vacuum-suction system. Make sure it functions properly before initiating LEEP.
- Make sure that the electrosurgical unit (ESU) is maintained in the “Stand-by” mode until electrosurgery begins.
- Physicians with limited experience with LEEP will obtain a stable hand by placing the shaft of the loop electrode on the posterior blade of the LEEP speculum. Similarly, when excising external ano-genital lesions, good depth control is achieved by resting the 5th finger of the hand that holds the square-shaped electrode on the index finger of the other hand which is used to spread the skin at the excision site.
- These electrodes are for single use **ONLY**. After use, discard per local hazardous waste procedures.

DIRECTIONS FOR USE • GENERAL OPERATION

Loop Electrosurgical Excision Procedure (LEEP) of the cervix should not be used unless presence of an unequivocal lesion is ascertained by cytology or colposcopy. If in doubt, proceed with traditional diagnostic triage using endocervical curettage and cervical biopsies.

LEEP can be performed in the office for localized lesions; however, general anesthesia or epidural/spinal anesthesia is needed for extensive external anogenital lesions and deeply located endocervical intraepithelial neoplasia.

USE IN THE CERVIX

- Determine size and distribution of lesion.
- Provide local anesthetic.
- Select electrode that will allow a one pass excision.
- If the lesion is large, excise central area first (that is most likely to be the seat of occult invasion), then proceed with additional passes as required.
- Select the appropriate power settings in BLEND-1 cutting mode. These depend on the size, composition of the electrode and the electrosurgical generator being used.
- Turn on the vacuum suction, activate the ESU and proceed with continuous, slow motion excisions.
- After excision, inspect crater base and endocervical canal using an endocervical specula to insure all lesional tissue has been removed.
- Bleeding vessels are electrofulgurated using the 5 mm ball or macro-needle electrode in coagulation power output.

AstrinGyn® gel is applied to crater beds.

- Provide written post-operative instructions to the patient that should include a return to the office if persistent bleeding and/or pelvic infection develops; if not, in 3 to 6 months for a follow-up visit.

USE IN THE ENDOCERVICAL SQUAMOUS INTRAEPITHELIAL

There are 2 approaches to this type of lesion —

1. Excise endocervical portion first with either a large 2.0 cm x 1.0 cm loop or a small square-shaped 1.0 cm x 1.0 cm loop electrode and repeat procedure once. The resulting depth of the crater generally reaches 1.8 cm. Additional depth may be obtained if required.
2. As an alternative to loop electrodes, use the 8 mm thin needle electrode, excise lesional tissue step-by-step (as with a scalpel blade) and detach base of cone with the needle electrode or, to avoid thermocoagulation of the endocervical margins, with a tonsillar snare with a #8 wire.

USE IN THE VAGINA

Identify lesions; elevate lesions to 1 cm above the adjacent, normal epithelium by infiltrating the sub-epithelial connective tissue stromat with anesthetic solution. Place the shaft of the vaginal electrode on the posterior blade of the speculum (this provides for a steady hand). Excise large lesions with a shallow 1.0 cm x 0.4 cm square-shaped wire bent to 15° (*S1004*). Electrofulgurate bleeding sites and flat, subclinical lesions with the 5 mm ball electrode in coagulation power.















USE IN THE EXTERNAL ANOGENITAL

(vulva, perineum, anus, penis)

- Elevate lesions using local anesthesia as described for vaginal lesions. Excise raised lesions with a shallow short-shafted (1.0 cm x 0.4 cm) square-shaped electrode (*S1004*).
- Depth control is achieved by properly placing hand close to lesional tissue.
- Step-by-step electroexcisional procedures can be achieved with the 0.8 mm thin needle electrode (*N0550*).

Flattened subclinical lesions are best ablated with ball or macro needle electrodes using coagulation power outputs. These electrodes are also used for providing hemostasis to bleeding sites; to ascertain whether all lesional tissue has been destroyed, and to obtain good healing, the hard eschar which is produced by fulguration is removed by a 3 mm or 5 mm large Fox curette or saline-moistened cotton-tipped applicators. The treatment fields are covered with 1% silver sulphadiazine cream. Patients are instructed to return at six weeks after LEEP for external anogenital disease or earlier if complications such as bleeding or infection develop.

EXPLANATION OF SYMBOLS

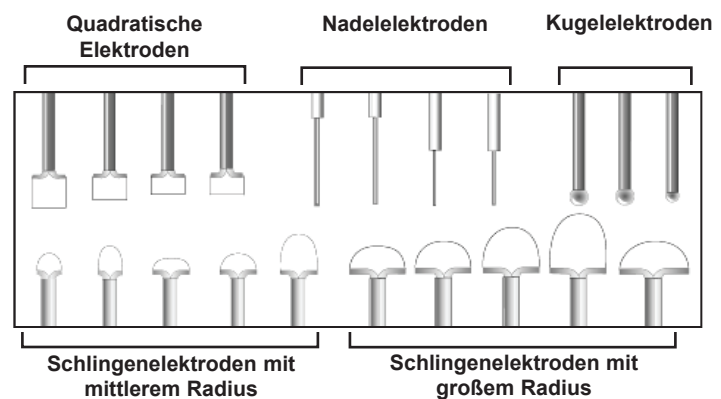
 REF	Catalog/Reorder Number		Shock Hazard Warning
 LOT	Lot number		Consult instructions for use.
	Use-by date		Do not use if package is damaged
 STERILE EO	Sterilized using ethylene oxide		Manufacturer
R_x Only	Caution: U.S. Federal law restricts this device to sale by or on the order of a physician.	 EC REP	Authorized Representative in the European Community.
	Do not re-use		Not made with natural rubber latex
	Do not re-sterilize		BF applied part
	Caution		

Made in the USA

@operSurgical

LEEP Einweg- Universalelektroden

STERIL	Bei ungeöffneter und unbeschädigter Verpackung. Sterilisation mit Ethylenoxidgas (EO).
VORSICHT	Laut US-Bundesgesetz ist der Verkauf dieses Produkts nur an Ärzte oder im Auftrag von Ärzten erlaubt.
VORSICHT	Die Elektroden können mit elektrochirurgischen Generatoren mit einer maximalen HF-Nennspannung von 5000 Volt betrieben werden.



CE 2797

Verwendungsanleitung (Deutsch / German)

BESCHREIBUNG

Die LEEP Einweg-Universalelektroden von CooperSurgical sind in zwei grundlegenden Typen erhältlich: Der erste ist für Elektroexzisionseingriffe bestimmt. Der zweite wird für Elektrofulgurationseingriffe zur Diagnose von nicht invasiven HPV-bezogenen oder nicht verbundenen Läsionen des unteren Genitaltrakts sowie zur Behandlung solcher Läsionen im unteren Genitaltrakt eingesetzt (siehe Indikationen).

DIAGNOSTISCHE ANWENDUNGEN (Elektroexzision)

- Intraepitheliale Neoplasie des unteren Genitaltrakts
- Condylomata acuminata
- Läsionen wie Polypen, Molluscum (weicher Hauttumor), Contagiosum, Naevi, Alterswarzen (Ac. verrucosa seborrhoica), Achrodordon usw.

THERAPEUTISCHE ANWENDUNGEN (Elektrofulguration)

- Intraepitheliale Neoplasie des unteren Genitaltrakts
- Condylomata acuminata
- Symptomatisches konservatives behandlungsresistentes Ektropium
- Läsionen wie Polypen, Molluscum (weicher Hauttumor), Contagiosum, Naevi, Alterswarzen (Ac. verrucosa seborrhoica), Achrodordon usw.

INDIKATIONEN

Für Elektroexzisionseingriffe werden Schlingen- und Nadelelektroden mit BLEND-1 Schneidestrom verwendet, während die Elektrofulguration mit Kugel- oder Nadelelektroden mit Koagulationsstrom durchgeführt wird. Alle Elektroden sind zum Einmalgebrauch bestimmt und weisen einen isolierten Schaft von 5,5 cm bis 12 cm Länge auf. Die Schlingenelektroden weisen eine T-förmige Querstange auf, die wichtig ist, um eine Wärmeübertragung an Gewebe und Thermokoagulation des Läsionsepithels während der Exzision zu vermeiden.

Schlingen- und Nadelelektroden bestehen aus hartem 0,2-mm-Wolframdraht mit einer hohen Schmelztemperatur und ausgezeichneter Wechselstrom-Leitfähigkeit. Um eine übermäßige Gewebeentfernung zu vermeiden, sind Schlingenelektroden flach. Die größte hat eine Tiefe von 1,0 cm x Größe von 2,0 cm und die kleinste hat eine Tiefe von 0,4 cm x eine Größe von 1,0 cm. Die größte ist für LEEP-Eingriffe (Loop Electrosurgical Excision Procedure) an der Zervix und die kleinste ist für LEEP-Eingriffe an vaginalen und externen anogenitalen Läsionen bestimmt. Die Verwendung einer mehr als 1,0 cm tiefen Schlingenelektrode wird nicht empfohlen, weil sie zu versehentlich übermäßiger Gewebeentfernung führen und sich in dichtem fibrösem Gewebe verbiegen kann. Wenn sich der Draht biegt, geht die Querleiste dem Draht voraus und die Elektrode muss vorzeitig entfernt werden, wenn die Querstange an die Scheidenwand anstößt. Das hat eine unvollständige Exzision des Läsionsgewebes zur Folge. Die maximale Tiefe des Gewebes, das mit einem einzigen Exzisionsdurchgang mit einer 1,0 cm tiefen Elektrode entfernt werden kann, ist 0,9 cm, weil die Querstange der Elektrode eine tiefere Penetration verhindert. Bei einer 0,8 cm tiefen Elektrode beträgt die Tiefe 0,7 cm usw.

Schlingenelektroden werden für nicht invasive zervikale Läsionen verwendet. Elektroden mit quadratischen oder rechteckigen Konfigurationen kommen im Allgemeinen für HPV-bezogene Condylomata acuminata und intraepitheliale Neoplasien der Scheide, Vulva, des Dammbereichs und des Penis zur Anwendung. Die flache Form der quadratischen/rechteckigen Elektroden ermöglicht eine bessere und gleichmäßigere Tiefenkontrolle als die Schlingenelektrode oder Elektrode vom Radiustyp.

Die 8 mm lange, dünne Nadelelektrode mit einem 12 mm langen Schaft ist zur schrittweisen Elektrokonisation von tief sitzenden

endozervikalen Läsionen im Gegensatz zum in einem Zuge durchgeführten Schlingenelektroden-Verfahren bestimmt. Die dünne Nadelelektrode mit einem 5,5 cm langen Schaft kann zur Exzision von größeren Condylomata und Läsionen verwendet werden, bei denen der Verdacht auf eine invasive Erkrankung des äußeren anogenitalen Gewebes vorliegt.

Die Hämostase von Blutungsstellen und/oder die Ablation von subklinischem Läsionsgewebe werden mit der 5 mm großen Kugelelektrode oder der 0,8 cm dicken Makronadelelektrode mit Koagulationsstrom erzielt. Die Elektroden mit 12 cm langen Schäften sind für die Scheide und Zervix bestimmt, während die Elektroden mit einem 5,5 cm Schaft für externe anogenitale Läsionen verwendet werden. Die Makronadeln eignen sich besonders gut zur Koagulation von blutenden Gefäßen mit minimaler Zerstörung von benachbartem normalem Gewebe und die praktisch unblutige Exzision (mit Koagulationsstrom) von sehr großen Condylomata und thrombosiertem Hämorrhoidengewebe.

KONTRAINDIKATIONEN

Absolute Kontraindikationen umfassen: hypovolämischer Schock, Herzdekompensation (Klasse IV) und Koagulopathie/Blutdyskrasie; akute/chronische schwere, aktive Infektion, verursacht durch Herpes, Chlamydia oder Gonococcus und andere aerobe und anaerobe Organismen; intraepitheliale Erkrankung, die sich bis zum unteren Uterinsegment erstreckt; starke allergische Reaktion auf Lokalanästhetika und Jodlösungen; und Weigerung des Patienten, eine Einverständniserklärung nach Aufklärung zu unterschreiben.

Relative Kontraindikationen sind z. B. klinisch offensichtliches invasives Karzinom (Stanzbiopsie zur histologischen Diagnose ist ausreichend); Schwangerschaft (außer bei Anwendung durch Spezialisten, wenn eine Invasion vermutet wird); weniger als 3 Monate nach der Geburt und hypoplastische DES-Zervix.

VORSICHTSMASSNAHMEN

- LEEP ist ein wirkungsvolles chirurgisches Verfahren, bei dem gelegentlich intraoperative und postoperative Komplikationen auftreten. Sie MÜSSEN vor dem Eingriff eine Einverständniserklärung nach Aufklärung des Patienten einholen.
- Nach tiefen Exzisionsverfahren können starke Blutungen auftreten, die möglicherweise nicht durch direkte Druckanwendung, Elektrofulguration und Anwendung von AstrinGyn® Gel oder Monsel-Lösung unter Kontrolle gebracht werden können. Sie müssen in der Praxis über die entsprechenden Instrumente zur Vernähung von Blutgefäßen verfügen.
- Adäquate Anästhesie und vollständige Visualisierung des Läsionsbereichs vor Einleitung des LEEP-Eingriffs sicherstellen.
- Nur besonders ausgewiesene isolierte Instrumente zur Durchführung von LEEP-Eingriffen verwenden, um Verbrennungen von Patient oder Arzt zu vermeiden.
- Für höchste Sicherheit können die Scheidenwände vor aktivierten Elektroden und versehentlichen Schnitten und Verbrennungen durch ein Latexkondom geschützt werden, das auf eines der LEEP-Spekula gesetzt wird. Die Verwendung von Kondomen oder eines LEEP-Scheidenretraktors (F400H) ist äußerst nützlich, um die Scheidenwände zurückzuziehen und so eine angemessene Visualisierung der Zervix und des Scheidengewölbes zu ermöglichen. Vor der Verwendung von Kondomen ist sicherzustellen, dass die Patientin keine Latexallergie hat.

CooperSurgical

- Vor Durchführung von elektrochirurgischen Schlingenverfahren ist mit der Elektrode unter kolposkopischer Visualisierung ein „trockener Durchgang“ durchzuführen. Damit wird sichergestellt, dass der Pfad der aktivierten Elektrode nicht behindert ist und die aktivierte Elektrode nicht mit nicht isoliertem oder betäubtem Gewebe in Kontakt kommt.
- Die elektrochirurgische Exzision mit Schlingenelektroden muss relativ langsam, aber stetig erfolgen. Wenn die Elektrode gestoppt oder angehalten werden muss, entfernen Sie die Elektrode aus dem Gewebe und beginnen am entgegengesetzten Ende, indem Sie versuchen, wieder auf die ursprüngliche Exzisionslinie zu treffen. Auf diese Weise wird eine übermäßige Beschädigung des Gewebes durch Wärme vermieden.
- Bei Exzisionen an der Peripherie von großen exozervikalen Läsionen darf die Elektrode nicht tiefer als 3 mm eindringen, um Einschnitte der zervikalen Äste der Gebärmutterarterie und große Blutungen zu vermeiden.
- Zur Verbesserung der Visualisierung während eines LEEP-Eingriffs ist ein angemessenes Rauchabzug-Vakuumsaugsystem erforderlich. Stellen Sie vor Einleitung des LEEP-Eingriffs die ordnungsgemäße Funktion sicher.
- Achten Sie darauf, dass sich das Elektrochirurgiegerät (ESU) bis zum Beginn des elektrochirurgischen Verfahrens im Modus „Stand-by“ (Bereitschaft) befindet.
- Ärzte mit beschränkter Erfahrung mit LEEP können die Hand stabil halten, indem sie den Schaft der Schlingenelektrode auf dem hinteren Blatt des LEEP-Spekulums abstützen. In ähnlicher Weise kann bei der Exzision von externen ano-genitalen Läsionen eine gute Tiefenkontrolle erzielt werden, wenn der fünfte Finger der Hand, mit der die quadratische Elektrode festgehalten wird, auf dem Zeigefinger der anderen Hand abgestützt wird, mit der die Haut an der Exzisionsstelle auseinandergezogen wird.
- Diese Elektroden sind **NUR** zum einmaligen Gebrauch vorgesehen. Nach dem Einsatz sind sie entsprechend den örtlichen Entsorgungsverfahren für gefährliche Abfälle zu entsorgen.

GEBRAUCHSANLEITUNG • ALLGEMEINER BETRIEB

Der LEEP-Eingriff (Loop Electrosurgical Excision Procedure) an der Zervix sollte nur durchgeführt werden, wenn das Vorliegen einer eindeutigen Läsion durch Zytologie oder Kolposkopie bestätigt wird. In Zweifelsfällen ist die herkömmliche „diagnostische Triage“ mit endozervikaler Kürettage und zervikalen Biopsien durchzuführen.

Der LEEP-Eingriff kann bei lokalisierten Läsionen in der Praxis durchgeführt werden. Bei ausgedehnten externen anogenitalen Läsionen oder tief sitzenden endozervikalen intraepithelialen Neoplasien ist jedoch eine Vollnarkose oder epidurale/spinale Anästhesie erforderlich.

VERWENDUNG IN DER ZERVIX

- Bestimmen Sie die Größe und Verteilung der Läsion.
- Führen Sie die örtliche Betäubung durch.
- Wählen Sie die Elektrode, die eine Exzision in einem Zuge ermöglicht.
- Wenn die Läsion groß ist, schneiden Sie den mittleren Bereich (mit größter Wahrscheinlichkeit der Ort der okkulten Invasion) zuerst heraus und führen nach Bedarf weitere Durchgänge durch.
- Wählen Sie die entsprechenden Stromeinstellungen im BLEND-1 Schneidemodus. Diese hängen von der Größe, Zusammensetzung der Elektrode und dem verwendeten elektrochirurgischen Generator ab.
- Schalten Sie die Vakuum-Absauganlage ein, aktivieren Sie das Elektrochirurgiegerät (ESU) und führen Sie stetige, langsame Exzisionsbewegungen aus.
- Prüfen Sie nach der Exzision den Kraterboden und endozervikalen Kanal mit einem endozervikalen Spekulum, um sicherzustellen, dass das gesamte Läsionsgewebe entfernt wurde.
- Bei blutenden Gefäßen wird mit der 5 mm Kugel- oder Makronadelelektrode mit Koagulationsstrom eine Elektrofulguration durchgeführt. AstrinGyn® Gel wird auf Kraterbetten aufgegeben.
- Geben Sie der Patientin schriftliche postoperative Anweisungen, einschließlich der Rückkehr in die Praxis, wenn sich eine anhaltende Blutung und/oder Infektion im Beckenraum einstellt. Anderenfalls ist ein Nachuntersuchungstermin in 3 bis 6 Monaten anzusetzen.

VERWENDUNG IM ENDOZERVIKALEN PLATTENEPITHEL

Für diese Art von Läsion sind zwei Ansätze möglich —

1. Schneiden Sie den endozervikalen Teil zuerst mit einer großen 2,0 cm x 1,0 cm Schlingenelektrode oder einer kleinen 1,0 cm x 1,0 cm quadratischen Elektrode heraus und wiederholen Sie das Verfahren einmal. Die resultierende Tiefe des Kraters beträgt im Allgemeinen 1,8 cm. Eine zusätzliche Tiefe kann ggf. bei Bedarf geschaffen werden.
2. Als Alternative zu Schlingenelektroden kann mit der 8 mm dünnen Nadelelektrode das Läsionsgewebe schrittweise (wie mit einer Skalpellklinge) herausgeschnitten und die Conusbasis mit der Nadelelektrode oder, um eine Thermokoagulation der endozervikalen Ränder zu vermeiden, mit einer Tonsillenschlinge mit Draht Nr. 8 abgelöst werden.

VERWENDUNG IN DER VAGINA

Identifizieren Sie die Läsionen und heben Sie die Läsionen um 1 cm über das benachbarte normale Epithel an, indem Sie das Subepithel-Bindegewebestroma mit einer Anästhetikum-Lösung infiltrieren. Setzen Sie den Schaft der vaginalen Elektrode auf dem hinteren Blatt des Spekulums ab (auf diese Weise kann die Hand ruhig gehalten werden). Schneiden Sie große Läsionen mit einem flachen 1,0 cm x 0,4 cm quadratischen Draht mit einer Biegung von 15° heraus (S1004). Nun kann die Elektrofulguration der Blutungsstellen und flachen, subklinischen Läsionen mit einer 5-mm-Kugelelektrode mit Koagulationsstrom erfolgen.
















VERWENDUNG IM EXTERNEN ANOGENITALBEREICH

(Vulva, Perineum, Anus, Penis)

- Heben Sie die Läsionen mit Lokalanästhetikum an, wie für vaginale Läsionen beschrieben. Exzidieren Sie die angehobenen Läsionen mit einer flachen quadratischen Elektrode mit kurzem Schaft (1,0 cm x 0,4 cm) (S1004).
- Die Tiefenkontrolle wird durch eine ordnungsgemäße Platzierung der Hand in der Nähe des Läsionsgewebes erzielt.
- Schrittweise Elektroexzisionsverfahren können mit der 0,8 mm dünnen Nadelelektrode durchgeführt werden (N0550).

Abgeflachte subklinische Läsionen werden am besten mit Kugel- oder Makronadelelektroden mit Koagulationsstrom abgetragen. Diese Elektroden dienen auch zu Hämostasezwecken an Blutungsstellen. Zur Feststellung, ob das gesamte Läsionsgewebe zerstört wurde und um eine gute Heilung zu fördern, wird der durch die Fulguration erzeugte harte Verbrennungsschorf mit einer 3 mm oder 5 mm langen Fox-Kürette oder mit Kochsalzlösung angefeuchteten Wattestäbchen-Applikatoren entfernt. Die Behandlungsbereiche werden mit 1 % Silbersulfadiazin-Creme bedeckt. Die Patienten werden angewiesen, sechs Wochen nach dem LEEP-Eingriff im Falle einer externen anogenitalen Erkrankung oder bei Entwicklung einer Komplikation, wie z. B. einer Blutung oder Infektion, noch früher in die Praxis zurückzukommen.

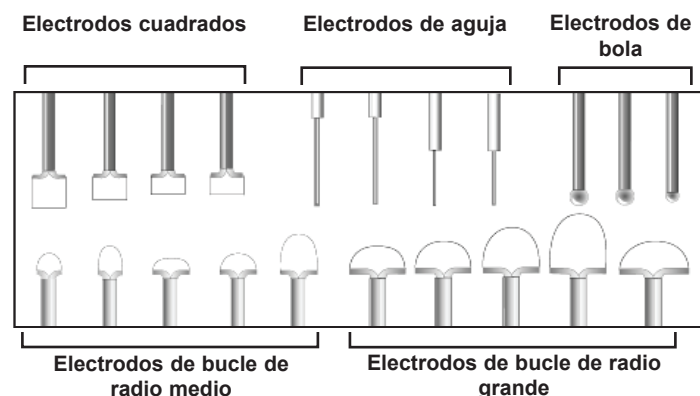
SYMBOLE

 REF	Nachbestellnummer		Schock-Gefahren-Warner
 LOT	Chargencode		Bedienungsanleitung beachten
	Verfallsdatum		Nicht verwenden, wenn die Verpackung beschädigt ist
 STERILE EO	Sterilisation durch Ethylenoxid		Hersteller
 Rx Only	Laut US-Bundesgesetz ist der Verkauf dieses Produkts nur an Ärzte oder im Auftrag von Ärzten erlaubt..		Autorisierte Vertretung in der Europäischen Gemeinschaft.
	Nicht wiederverwenden		Besteht nicht aus Latex aus Naturkautschuk
	Nicht erneut sterilisieren.		BF angewendet Teil
	Vorsicht		
			Hergestellt in USA

@operSurgical

Electrodos universales desechables para LEEP

ESTÉRIL	A menos que se haya abierto o dañado el paquete. Esterilizado con gas de óxido de etileno.
PRECAUCIÓN	Las leyes federales de EE UU limitan la venta de este dispositivo a médicos o por prescripción médica.
PRECAUCIÓN	Los electrodos se pueden utilizar con generadores electroquirúrgicos con un voltaje AF máximo de 5.000 voltios.



CE 2797

Instrucciones de uso (Español / Spanish)

DESCRIPCIÓN

Los electrodos universales desechables para LEEP (procedimiento de escisión electroquirúrgica de bucle) de CooperSurgical pueden ser de dos tipos básicos. Uno está diseñado para los procedimientos de escisión mediante electrocirugía. El segundo se utiliza en los procedimientos de electrofulguración para el diagnóstico de lesiones no invasivas del tracto genital inferior relacionadas o no relacionadas con el VPH y para el tratamiento de dichas lesiones (ver las Indicaciones de uso).

USOS DIAGNÓSTICOS (electroescisión)

- Neoplasia intraepitelial del tracto genital inferior
- Condilomata acuminata
- Lesiones como pólipos, molusco contagioso, nevus, queratosis seborreica, acrocordón, etc.

USOS TERAPÉUTICOS (electrofulguración)

- Neoplasia intraepitelial del tracto genital inferior
- Condilomata acuminata
- Ectropión sintomático resistente al tratamiento convencional
- Lesiones como pólipos, molusco contagioso, nevus, queratosis seborreica, acrocordón, etc.

INDICACIONES DE USO

Para los procedimientos electroescisionales, se utilizan electrodos de bucle y aguja con corriente de corte BLEND-1, mientras que la electrofulguración se realiza con electrodos con forma de bola o de aguja utilizando potencias de coagulación. Todos los electrodos son desechables y cuentan con un eje aislado que mide entre 5,5 y 12 cm de longitud; los electrodos de bucle cuentan con una barra transversal con forma de T. Dicha barra es esencial para evitar la transferencia de calor al tejido y llevar a cabo la coagulación térmica del epitelio lesionado durante la escisión.

Los electrodos de bucle y aguja están fabricados con cable de tungsteno rígido de 0,2 mm con alta temperatura de fusión y excelente conductividad de la corriente alterna. Para evitar la eliminación excesiva de tejido, los electrodos de bucle son huecos, con unas medidas máximas de 1,0 cm de profundidad x 2,0 cm de longitud, y mínimas de 0,4 cm de profundidad x 1,0 cm de longitud. Los primeros están diseñados para LEEP de la cerviz y los segundos para LEEP de lesiones vaginales y anogenitales externas. No se recomienda el uso de electrodos de bucle con una profundidad superior a 1,0 cm, ya que pueden ocasionar una eliminación excesiva de tejido y, en el caso de tejidos fibrosos densos, tienden a doblarse. Cuando el cable se dobla, la barra transversal lo precede y es necesario extraer el electrodo antes de tiempo, una vez que la barra transversal llega a la pared vaginal. Esto da lugar a una escisión incompleta del tejido lesionado. La profundidad máxima de tejido que se puede eliminar con una única pasada de extirpación utilizando un electrodo de 1,0 cm de profundidad es de 0,9 cm, ya que la barra transversal del electrodo evita una penetración mayor; con un electrodo de 0,8 cm, la profundidad es de 0,7 cm, etc.

Los electrodos con forma de bucle se utilizan para lesiones cervicales no invasivas, mientras que los que presentan una configuración cuadrada o rectangular suelen utilizarse para la condilomata acuminata y la neoplasia intraepitelial relacionadas con el VPH de la vagina, vulva, área perineal y pene. La forma plana de los electrodos cuadrados/rectangulares permite un control mejor e incluso más profundo que con los electrodos de bucle o radiales.

El electrodo de aguja fino de 8 mm de longitud con un eje de 12 cm de largo está diseñado para electroconizar paso a paso lesiones endocervicales situadas en zonas profundas, en lugar de hacerlo de una sola vez con los electrodos de bucle. El electrodo de aguja fino con un eje de 5,5 cm de largo puede utilizarse para la escisión de condilomas y lesiones mayores que podrían ser indicativas de una enfermedad invasiva en el tejido anogenital externo.

La hemostasia de las hemorragias o la ablación de los tejidos lesionados leves se logra mediante el electrodo de bola grande de 5 mm o el electrodo de aguja de gran tamaño de 0,8 cm de grosor utilizando potencias de coagulación. Los electrodos con ejes de 12 cm de longitud están diseñados para la vagina y la cerviz, mientras que los que tienen un eje de 5,5 cm se utilizan para las lesiones anogenitales externas. Las agujas grandes resultan especialmente útiles para coagular vasos sangrantes con una destrucción mínima de los tejidos normales adyacentes y para la escisión prácticamente sin hemorragia (utilizando corriente de coagulación) de condilomas y tejidos hemorroidales trombosados de gran tamaño.

CONTRAINDICACIONES

Las contraindicaciones absolutas incluyen choque hipovolémico, descompensación cardíaca (clase IV) y coagulopatía/discrasia sanguínea; infección activa grave aguda/crónica causada por herpes, clamidia o gonococo y otros organismos aeróbicos y anaeróbicos; enfermedad intraepitelial que se extiende al segmento uterino inferior o se desarrolla cerca de él; reacción alérgica grave a las soluciones de anestesia y yodo locales; y negativa a firmar un formulario de consentimiento informado.

Las contraindicaciones relativas incluyen cáncer invasivo clínicamente aparente (una biopsia por punción es suficiente para el diagnóstico histológico), embarazo (excepto en manos expertas cuando se cree que existe invasión), menos de 3 meses después de un parto y cerviz DES hipoplástica.

PRECAUCIONES

- El LEEP es un procedimiento quirúrgico complejo asociado con complicaciones ocasionales durante la operación y posoperatorias. El paciente DEBE firmar el consentimiento informado antes de llevar a cabo el procedimiento.
- En ocasiones excepcionales, pueden producirse hemorragias graves tras los procedimientos de escisión que pueden ser difíciles o imposibles de controlar mediante presión directa, electrofulguración y aplicación de gel AstrinGyn® o pasta de Monsel. Debe disponer de los instrumentos adecuados para suturar vasos sanguíneos en la sala.
- Es necesario anestesiarse correctamente al paciente y visualizar por completo la zona de la lesión antes de iniciar el LEEP.
- Utilice únicamente instrumentos aislados diseñados especialmente para realizar procedimientos LEEP, a fin de evitar quemaduras al paciente o facultativo.
- Para una mayor seguridad, es posible proteger las paredes vaginales de los electrodos activados y de cortes accidentales mediante un preservativo de látex colocado en los espéculos del LEEP. El uso de preservativos o retractores vaginales para LEEP (F400H) resulta muy útil para retraer las paredes vaginales y aumentar la visibilidad de la cerviz y el fondo de saco vaginal. Compruebe en primer lugar si el paciente es alérgico al látex antes de utilizar preservativos.

CooperSurgical

- Antes de realizar ningún procedimiento electroquirúrgico de bucle, realice una "pasada seca" con el electrodo con ayuda de un colposcopio. De este modo, se podrá comprobar que la ruta del electrodo activado no se encuentre obstruida y que el electrodo no entre en contacto con tejido no aislado o anestesiado.
- La escisión electroquirúrgica con electrodos de bucle debe realizarse con relativa lentitud pero de manera continua. Si es necesario detener el electrodo o este se atasca, extráigalo del tejido y comience desde el lado opuesto, intentando encontrar la línea de escisión original. De este modo, se evitará provocar un daño térmico excesivo en el tejido.
- Cuando realice una escisión en la zona periférica de lesiones exocervicales grandes, no introduzca el electrodo más de 3 mm para evitar cortar las ramas cervicales de la arteria uterina y provocar una hemorragia importante.
- Para aumentar la visibilidad durante el LEEP, es necesario disponer de un sistema de evacuación de humo por vacío-aspiración adecuado. Asegúrese de que funciona correctamente antes de iniciar el LEEP.
- Asegúrese de que la unidad electroquirúrgica se encuentre en el modo de espera hasta que comience la electrocirugía.
- Los facultativos con experiencia limitada en LEEP pueden colocar el eje del electrodo de bucle en la hoja posterior del espéculo de LEEP para mantener la mano firme. De manera similar, al realizar la escisión de lesiones anogenitales externas, un buen método para controlar la profundidad es apoyar el quinto dedo de la mano que sujeta el electrodo cuadrado en el dedo índice de la otra mano, que se utiliza para extender la piel del lugar de la escisión.
- Estos electrodos son **ÚNICAMENTE** de un solo uso. Después de su uso, deséchelos conforme a los procedimientos locales de desecho de residuos peligrosos.

INSTRUCCIONES DE USO • FUNCIONAMIENTO GENERAL

No debe utilizarse el procedimiento de escisión electroquirúrgica de bucle (LEEP) de la cerviz a menos que se determine la presencia de una lesión inequívoca mediante citología o colposcopia. En caso de duda, utilice el método de diagnóstico tradicional mediante raspado endocervical y biopsia cervical.

El LEEP puede llevarse a cabo en la consulta en el caso de lesiones localizadas; sin embargo, será necesario recurrir a la anestesia general o epidural en el caso de lesiones anogenitales externas extensas y de neoplasia intraepitelial endocervical localizada en una zona profunda.

USO CERVICAL

- Determine el tamaño y la distribución de la lesión.
- Aplique anestesia local.
- Seleccione el electrodo que permita llevar a cabo la escisión mediante una sola pasada.
- Si la lesión es grande, escinda primero la zona central (que tiene más posibilidades de ser el lugar donde se desarrollen invasiones ocultas) y, a continuación, realice pasadas adicionales según sea necesario.
- Seleccione la configuración de potencia adecuada en el modo de corte BLEND-1. Esta configuración dependerá del tamaño y composición del electrodo y del generador electroquirúrgico utilizado.
- Active la aspiración por vacío, active la unidad electroquirúrgica y proceda con escisiones lentas y continuas.
- Tras la escisión, inspeccione la base del cráter y el canal endocervical utilizando un espéculo endocervical para comprobar que se haya eliminado todo el tejido lesionado.
- Los vasos sangrantes se electrofulguran utilizando el electrodo de bola de 5 mm o el electrodo de aguja de gran tamaño con potencia de coagulación. Aplique gel AstrinGyn® a la base del cráter.
- Proporcione instrucciones posoperatorias por escrito al paciente, en las que se indique que debe volver al centro clínico si se produce una hemorragia persistente o una infección pélvica; de lo contrario, deberá regresar en un plazo de 3 a 6 meses para una visita de seguimiento.

USO EN LESIONES INTRAEPITELIALES ESCAMOSAS ENDOCERVICALES

Existen 2 enfoques para este tipo de lesión:

1. Escinda primero la porción endocervical con un electrodo de bucle grande de 2,0 cm x 1,0 cm o con un electrodo cuadrado pequeño de 1,0 cm x 1,0 cm y repita el procedimiento una vez. La profundidad resultante del cráter normalmente alcanza los 1,8 cm. Puede obtenerse una profundidad mayor si es necesario.
2. Como alternativa a los electrodos de bucle, utilice un electrodo de aguja fino de 8 mm, escinda el tejido lesionado paso a paso (como con una hoja de bisturí) y separe la base del cono con el electrodo de aguja o, a fin de evitar la termocoagulación de los márgenes endocervicales, con un lazo corredizo de sutura con un hilo del n.º 8.

USO VAGINAL

Identifique las lesiones y elévelas 1 cm por encima del epitelio normal adyacente infiltrando solución anestésica en el estroma del tejido conectivo subepitelial. Coloque el eje del electrodo vaginal en la hoja posterior del espéculo (esto ayuda a mantener firme la mano). Escinda las lesiones de gran tamaño con un electrodo cuadrado hueco de 1,0 cm x 0,4 cm inclinado con un ángulo de 15° (S1004). Electrofulgure las zonas sangrantes y las lesiones leves planas con el electrodo de bola de 5 mm con potencia de coagulación.
















USO EN LA ZONA ANOGENITAL EXTERNA

(vulva, perineo, ano, pene)

- Eleve las lesiones utilizando anestesia local, tal y como se describe en la sección dedicada a las lesiones vaginales. Escinda las lesiones elevadas con un electrodo cuadrado hueco de eje corto (1,0 cm x 0,4 cm) (S1004).
- Para controlar la profundidad deberá colocar correctamente la mano cerca del tejido lesionado.
- Los procedimientos electroescisionales paso a paso pueden llevarse a cabo con el electrodo de aguja fino de 0,8 mm (N0550).

Las lesiones leves planas se eliminan mejor con electrodos de bola o electrodos de aguja de gran tamaño con potencia de coagulación. Estos electrodos también se utilizan para conseguir la hemostasia en zonas sangrantes; para comprobar si se ha destruido todo el tejido lesionado y para lograr una curación óptima, se elimina la escara dura producida por la fulguración con una cureta Fox grande de 3 mm o 5 mm o con aplicadores con punta de algodón humedecidos en solución salina. Los campos de tratamiento se cubren con crema de sulfadiazina de plata al 1%. Los pacientes deben volver al centro clínico al cabo de seis semanas después de un LEEP realizado por enfermedad anogenital externa, o antes si surgen complicaciones como hemorragia o infección.

EXPLICACIÓN DE SÍMBOLOS

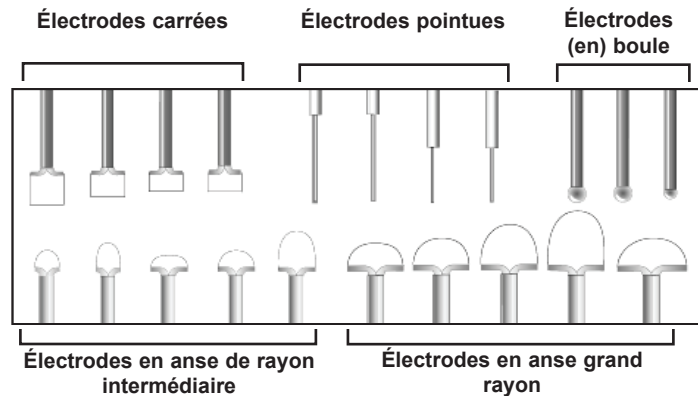
 REF	Número de pedido	 ADVERTENCIA peligro de choque
 LOT	Código de lote	 Consulte las instrucciones de uso
	Fecha de caducidad	 No utilizar si el envase está dañado
 STERILE EO	Esterilizado por óxido de etileno las leyes federales de EE UU limitan la venta de este dispositivo a médicos o por prescripción médica.	 Fabricante
 Rx Only		 Representante autorizado en la Comunidad Europea.
	No reutilizar	 Fabricado sin látex de caucho natural.
	Don no vuelva a esterilizar	 Parte aplicada BF
	Precaución	

Fabricado en EE UU

@operSurgical

Électrodes universelles jetables LEEP

STÉRILE	Sous réserve que l'emballage ne soit ni ouvert ni endommagé. Stérilisé au gaz d'oxyde d'éthylène.
ATTENTION	Selon la loi fédérale américaine, ce produit ne peut être vendu que par un médecin ou sur son ordonnance.
ATTENTION	Les électrodes peuvent être utilisées avec des générateurs électro-chirurgicaux avec une tension nominale HF maximale de 5 000 volts.



CE2797

Mode d'emploi (Français / French)

DESRIPTIF

Les électrodes universelles jetables LEEP de CooperSurgical se déclinent en deux types de base : l'un est conçu pour les procédures d'excision électrochirurgicale. Le second est destiné aux interventions de fulguration électrochirurgicale dans le cadre du diagnostic et des traitements de lésions non-invasives liées au PVH ou non liées au PVH des voies génitales inférieures (voir Indications).

APPLICATIONS DE DIAGNOSTIC (Électroexcision)

- Néoplasie in situ des voies génitales inférieures
- Condylome acuminé
- Lésions telles que des polypes, molluscum contagiosum, naevi, kératose séborrhéique, acrochordon, etc.

USAGES THÉRAPEUTIQUES (électrofulguration)

- Néoplasie in situ des voies génitales inférieures
- Condylome acuminé
- Ectropion symptomatique résistant aux traitements de type traditionnel
- Lésions telles que des polypes, molluscum contagiosum, naevi, kératose séborrhéique, acrochordon, etc.

INDICATIONS

Pour les interventions électroexcisionnelles, les électrodes en anse et pointues sont utilisées avec un courant mixte BLEND-1, tandis que l'électrofulguration est réalisée avec des électrodes de type pointu ou en boule à l'aide de puissances de sortie coagulantes. Toutes les électrodes sont jetables et dotées d'une tige isolante de 5,5 cm à 12 cm de long, d'électrodes en anse, ainsi que d'une tige transversale en forme de T. Cette dernière est essentielle pour prévenir le transfert de chaleur aux tissus, ainsi que la thermo-coagulation de l'épithélium lésionnel lors de l'excision.

Les électrodes en anse et pointues sont en fil de tungstène rigide de 0,2 mm, avec une température de fusion et une excellente conductivité du courant alternatif. Afin d'éviter tout retrait excessif de tissu, les électrodes en anse sont creuses. La plus grosse mesure 1,0 cm de profondeur x 2,0 cm de large, la plus petite 0,4 cm de profondeur x 1,0 cm de large. La première est conçue pour les interventions LEEP du col de l'utérus, tandis que la seconde est destinée au traitement des lésions vaginales et des lésions anogénitales externes. Il est déconseillé d'utiliser des électrodes en boucle d'une profondeur supérieure à 1,0 cm parce qu'elles risquent de conduire à un retrait excessif de tissu par inadvertance, et parce que dans le cadre du traitement d'un tissu fibreux dense, elles ont tendance à se plier. Lorsque le fil se courbe, la tige transversale précède le fil et l'électrode doit être retirée de manière prématurée dès que la tige transversale atteint la paroi vaginale. Il en résulte une excision incomplète du tissu de la lésion. La profondeur maximale de tissu pouvant être retirée par un seul passage excisionnel à l'aide d'une électrode de 1,0 cm de profondeur est de 0,9 cm, parce que la tige transversale de l'électrode empêche une pénétration plus profonde. Avec l'électrode de 0,8 cm de profondeur la profondeur est de 0,7 cm, etc.

Les électrodes en boucle sont utilisées pour les lésions non invasives du col de l'utérus, tandis que les configurations carrées ou rectangulaires sont généralement utilisées pour les condylomes acuminés liés à un PVH, ainsi qu'aux néoplasies intra-épithéliales du vagin, de la vulve, de la zone du périnée et du pénis. La forme plate des électrodes carrées/rectangulaires offre un meilleur contrôle, plus régulier en profondeur que les électrodes de type rayon ou en anse.

L'électrode pointue mince de 8 mm de long avec une tige de 12 cm est conçue pour les interventions au bistouri électrique (électroconisations) des lésions endocervicales profondes réalisées étapes par étapes au lieu d'être effectuées d'un seul trait à l'aide d'électrodes en anse. L'électrode pointue fine à tige de 5,5 cm de long peut servir à exciser les lésions et condylomes plus importants présentant une suspicion de pathologie invasive dans les tissus anogénitales externes.

L'hémostase des sites hémorragiques et/ou l'ablation de tissus de lésions subcliniques sont réalisées par l'électrode pointue d'une macro-épaisseur de 0,8 cm ou à boule de 5 mm en appliquant des puissances de sortie coagulantes. Les électrodes dotées de tiges de 12 cm de long sont conçues pour le vagin et le col de l'utérus, tandis que celles ayant une tige de 5,5 cm sont utilisées pour les lésions anogénitales externes. Les macro-aiguilles sont particulièrement utiles pour coaguler les vaisseaux saignants avec une destruction minimale des tissus normaux adjacents, ainsi qu'une excision pratiquement sans saignement (à l'aide du courant coagulant) des condylomes de très grandes dimensions ou de tissus hémorroïdaux thrombosés.

CONTRE-INDICATIONS

Les contre-indications absolues incluent notamment les chocs hypovolémiques, la décompensation cardiaque (de classe IV), la coagulopathie et la dyscrasie sanguine ; les infections aiguës ou chroniques sévères et actives provoquées par l'herpès, les chlamydiae ou les gonocoques, ainsi que d'autres organismes aérobies et anaérobies ; les maladies intra-épithéliales se prolongeant jusqu'au ou à proximité du segment utérin inférieur ; les réactions allergiques sévères aux solutions anesthésiques et iodées locales ; ainsi que le refus de signer un formulaire de consentement informé.

Les contre-indications relatives incluent notamment les cancers invasifs cliniquement apparents (la biopsie à l'emporte-pièce étant suffisante pour les diagnostics histologiques) ; les grossesses (sauf par des spécialistes lorsqu'un cas invasif est suspecté) ; les cancers du col de l'utérus dus au diéthylstilboestrol et post-partum de moins de 3 mois.

MISES EN GARDE

- Les interventions de type LEEP constituent un acte chirurgical important auquel sont occasionnellement associées des complications péropératoires et post-opératoires. Vous devez IMPÉRATIVEMENT recueillir un formulaire de consentement informé dûment signé préalablement à l'intervention.
- Des saignements sévères peuvent se produire dans de rares cas suite à des interventions excisionnelles et ils peuvent s'avérer difficiles à contrôler par pression directe, électrofulguration et application de gel AstrinGyn® ou de pommade de Monsel. Vous devez impérativement disposer dans le cabinet des instruments appropriés pour suturer les vaisseaux sanguins.
- Avant de lancer une intervention LEEP, il est vivement conseillé d'obtenir une anesthésie adéquate et une visualisation complète de la zone de la lésion.
- Afin d'éviter tout risque de brûlure du patient ou du médecin lors de la réalisation d'interventions LEEP, utiliser uniquement des instruments isolés spécialement étudiés à cet effet.

CooperSurgical

- Pour une sécurité optimale, les parois vaginales peuvent être protégées des électrodes actives et des coupures ou brûlures réalisées par inadvertance par un préservatif en latex placé sur l'un des spéculums LEEP. L'utilisation de préservatifs ou d'un rétracteur vaginal LEEP (*F400H*) est d'une aide précieuse pour rétracter les parois vaginales afin de permettre une bonne visualisation du col de l'utérus et du cul-de-sac du vagin. Avant toute utilisation de préservatifs, vérifier que la patiente n'est pas allergique au latex.
- Avant toute intervention électrochirurgicale en anse, effectuer un passage « au sec » à l'aide de l'électrode sous guidage colposcopique. Ceci permet de s'assurer que le passage de l'électrode active ne sera pas entravé ni qu'il entrera en contact avec du tissu anesthésié ou non isolé.
- L'excision électrochirurgicale réalisée avec des électrodes en anse doit être relativement lente, mais continue. Si l'électrode doit être stoppée ou bloquée, retirer l'électrode du tissu. Commencer à partir du côté opposé et chercher à rejoindre la ligne initiale d'excision. Tout dommage thermique excessif au tissu sera ainsi évité.
- Pour pratiquer une excision à la périphérique de lésions exocervicales de grandes dimensions, ne pas faire avancer l'électrode à une profondeur supérieure à 3 mm afin d'éviter d'entamer les ramifications cervicales de l'artère utérine et de ne pas provoquer de saignement important.
- Afin de favoriser une bonne visualisation lors d'une intervention de type LEEP, il est nécessaire de disposer d'un système adéquat d'aspiration et d'évacuation des émanations. Avant de procéder à une intervention de type LEEP, il est nécessaire de vérifier son bon fonctionnement.
- Vérifier que l'unité électrochirurgicale (ESU) reste bien en mode « Stand-by » (Veille) jusqu'au début de l'intervention électrochirurgicale.
- Les médecins n'ayant qu'une expérience limitée des interventions LEEP pourront se stabiliser en plaçant la tige de l'électrode en anse sur la lame postérieure du spéculum LEEP. De même, pour pratiquer une excision des lésions ano-génitales externes, on obtiendra un bon contrôle de la profondeur en plaçant le petit doigt de la main qui tient l'électrode de forme carrée sur l'index de l'autre main utilisée pour étaler la peau sur le site de l'excision.
- Ces électrodes sont **EXCLUSIVEMENT** à usage unique. Après usage, jeter conformément aux procédures en vigueur localement en matière d'élimination des déchets dangereux.

MODE D'EMPLOI • USAGE GÉNÉRAL

Il ne doit être fait appel à la technique d'excision électrochirurgicale en anse (Loop Electrosurgical Excision Procedure, LEEP) du col de l'utérus à moins que l'existence d'une lésion ne soit établie de manière certaine par un examen cytologique ou par colposcopie. En cas de doute, procéder à un triage diagnostique de type traditionnel à l'aide d'un curetage endocervical, ainsi que de biopsies cervicales.

La technique LEEP peut être pratiquée en cabinet dans le cas de lésions localisées ; il est cependant nécessaire de faire appel à une anesthésie générale ou épidurale/spinale dans le cas de lésions anogénitales externes importantes et pour des néoplasies intraépithéliales endocervicales situées en profondeur.

UTILISATION DANS LE COL DE L'UTÉRUS

- Déterminer la taille et la distribution de la lésion.
- Administrer un anesthésique local.
- Sélectionner l'électrode qui va permettre une excision en un seul geste.
- Si la lésion est importante, commencer par exciser la zone centrale (qui est la plus susceptible de constituer le siège d'une invasion occulte), puis procéder à des passages supplémentaires si nécessaire.
- Sélectionner les réglages électriques appropriés dans le mode de découpe BLEND-1. Ces réglages sont fonction de la taille, de la composition de l'électrode et du générateur électrochirurgical utilisé.
- Activer la fonction d'aspiration, puis l'ESU et procéder par excisions continues, par mouvements lents.
- Après excision, inspecter la base du cratère et le canal endocervical à l'aide de spéculums endocervicaux, afin de s'assurer que la totalité du tissu des lésions a bien été retirée.
- Les vaisseaux saignants font l'objet d'une électrofulguration à l'aide d'une électrode à boule de 5 mm ou d'une électrode à macro-aiguille en puissances de sortie coagulantes. Le gel AstrinGyn® est appliqué sur les sièges de cratère.
- Fournir des instructions post-opératoires écrites à la patiente

indiquant une nouvelle consultation au cabinet en cas de saignement persistant et/ou d'infection pelvienne ; en l'absence de ces manifestations, prévoir une visite de suivi dans les 3 à 6 mois.

UTILISATION DANS LA ZONE INTRAÉPITHÉLIALE SQUAMEUSE ENDOCERVICALE

Il existe 2 approches à ce type de lésions —

1. Commencer par exciser la portion endocervicale à l'aide, soit d'une électrode en anse de grandes dimensions de 2,0 cm x 1,0 cm, ou d'une petite électrode en anse de forme carrée de 1,0 cm x 1,0 cm et renouveler l'intervention une seule fois. La profondeur du cratère qui en résulte atteint généralement 1,8 cm. Une profondeur supplémentaire peut être obtenue si nécessaire.
2. En tant que solution de remplacement des électrodes en anse, utilisez l'électrode pointue fine de 8 mm, exciser le tissu de la lésion étape par étape (comme avec la lame d'un scalpel) et détacher la base du cône à l'aide de l'électrode pointue, ou pour éviter la thermocoagulation des marges endocervicales, à l'aide d'un piège amygdalien avec un fil n° 8.

UTILISATION DANS LE VAGIN

Identifier les lésions ; soulever les lésions à 1 cm au-dessus de l'épithélium normal adjacent en infiltrant le stroma du tissu conjonctif sub-épithélial à l'aide d'une solution anesthésique. Placer la tige de l'électrode vaginale sur la lame postérieure du spéculum (la main est ainsi stabilisée). Exciser les lésions importantes à l'aide d'un fil creux de 1,0 cm x 0,4 cm de forme carrée courbé de 15° (*S1004*). Les sites hémorragiques électrofulgurés et les lésions plates sub-cliniques sont à exciser à l'aide d'une électrode en boule de 5 mm au courant coagulant.
















UTILISATION DANS LA ZONE EXTERNE ANOGÉNITALE

(vulve, périnée, anus, pénis)

- Soulever les lésions sous anesthésie locale tel que décrit pour les lésions vaginales. Exciser les lésions soulevées à l'aide d'une électrode de forme carrée à tige courte et creuse (1,0 cm x 0,4 cm) (*S1004*).
- Pour contrôler la profondeur, placer la main de manière appropriée à proximité du tissu lésionnel.
- Des interventions électro-excisionnelles étape par étape peuvent être réalisées à l'aide d'une électrode pointue fine de 0,8 mm (*N0550*).

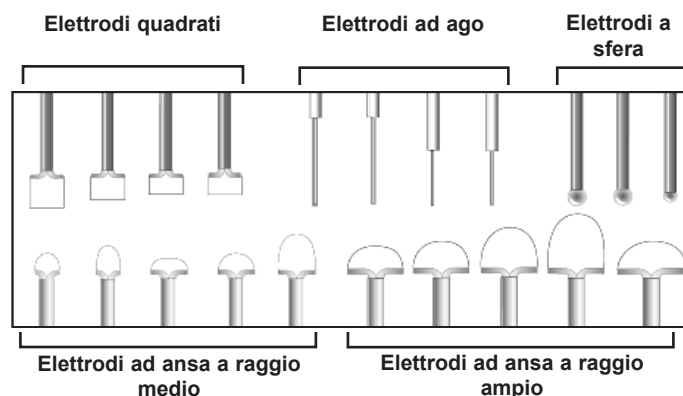
Il est préférable de procéder aux ablations des lésions sub-cliniques aplaties à l'aide d'électrodes macro pointues ou en boule à l'aide de sorties de courant coagulant. Ces électrodes sont également utilisées pour réaliser l'hémostase des sites hémorragiques ; pour vérifier si tous les tissus lésionnels ont bien été détruits, ainsi que pour obtenir une guérison satisfaisante, l'escarre dure produite par la fulguration est retirée avec une curette de Fox de grande dimension de 3 mm ou de 5 mm, ou avec des applicateurs à embout de coton humidifiés avec une solution saline. Les champs de traitement sont recouverts d'une crème de sulfadiazine d'argent à 1 %. Il est demandé aux patients de revenir en consultation dans un délai de six semaines après une intervention LEEP pour une pathologie anogénitale externe, ou avant en cas de complications telles que des saignements ou le développement d'infections.

EXPLICATION DES SYMBOLES

 REF	Numéro de référence		Avertissement de
 LOT	Code de lot		Consulter les instructions d'utilisation
	À utiliser avant la date suivante		Ne pas utiliser si l'emballage est endommagé
 STERILE EO	Stérilisation à l'oxyde d'éthylène		Fabricant
 Rx Only	Selon la loi fédérale américaine, ce produit ne peut être vendu que par un médecin ou sur son ordonnance.		Représentant agréé au sein de la Communauté européenne.
	Faire pas resuse		Ne contient pas de latex de caoutchouc naturel.
	Ne pas restériliser		BF pièce appliquée
	Attention		Fabriqué aux États-Unis

Elettrodi universali monouso LEEP

STERILE	Se la confezione è chiusa e intatta. Sterilizzato con ossido di etilene.
ATTENZIONE	La legge federale statunitense limita la vendita di questo dispositivo ai medici o su presentazione di prescrizione medica.
ATTENZIONE	Gli elettrodi possono essere usati con i generatori elettrochirurgici a un limite massimo di impiego di tensione ad alta frequenza pari a 5000 volt.



CE 2797

Istruzioni per l'uso (Italiano / Italian)

DESCRIZIONE

Gli elettrodi universali monouso LEEP di CooperSurgical sono disponibili in due tipologie di base, una ideata per le procedure elettroablative, mentre l'altra viene utilizzata per procedure di elettrofolgorazione per la diagnosi di lesioni non invasive del tratto genitale inferiore legate o non legate ad HPV, e per il trattamento di tali lesioni (v. Indicazioni per l'uso).

IMPIEGHI DIAGNOSTICI (Elettroablazione)

- Neoplasie intraepiteliali del tratto genitale inferiore
- Condilomi acuminati
- Lesioni quali ad esempio polipi, mollusco contagioso, nevo, cheratosi seborroica, acrochordon ecc.

IMPIEGHI TERAPEUTICI (Elettrofolgorazione)

- Neoplasie intraepiteliali del tratto genitale inferiore
- Condilomi acuminati
- Ectropion sintomatico conservativo resistente al trattamento
- Lesioni quali ad esempio polipi, mollusco contagioso, nevo, cheratosi seborroica, acrochordon ecc.

INDICAZIONI PER L'USO

Per le procedure elettroablative si usano elettrodi ad ago e ad ansa con corrente di taglio BLEND-1, mentre l'elettrofolgorazione viene condotta con elettrodi a forma sferica o del tipo ad ago usando potenze di uscita per la coagulazione. Tutti gli elettrodi sono monouso e sono formati da uno stelo con isolamento, lungo da 5,5 a 12 cm, e, gli elettrodi ad ansa, da una sbarretta trasversale a forma di T. Quest'ultima è essenziale al fine di prevenire il trasferimento di calore ai tessuti e per termocoagulare l'epitelio della lesione durante l'ablazione.

Gli elettrodi ad ansa e ad ago sono costituiti da un filo di tungsteno rigido di 0,2 mm con temperatura di fusione elevata ed eccellente conduttività della corrente alternata. Per impedire che venga rimosso tessuto in eccesso gli elettrodi ad ansa sono poco profondi: il più grande misura 1,0 cm di profondità x 2,0 cm di larghezza, il più piccolo 0,4 cm x 1,0 cm. Il primo è ideato per la LEEP (Loop Electrosurgical Excision Procedure, procedura di escissione elettrochirurgica ad ansa) della cervice, mentre il secondo per la LEEP di lesioni marginali ed anogenitali esterne. Si sconsiglia l'impiego di elettrodi ad ansa di profondità superiore a 1,0 cm poiché questi possono causare inavvertitamente la rimozione di tessuto in eccesso e, nel tessuto fibroso denso, tendono a piegarsi. Quando il filo si piega la sbarretta trasversale lo precede e, quando la sbarretta raggiunge la parete vaginale, l'elettrodo va allontanato anticipatamente, con conseguente escissione incompleta del tessuto lesionale. La massima profondità di tessuto che si può rimuovere con un singolo passaggio di asportazione usando un elettrodo profondo 1,0 cm è di 0,9 cm, in quanto la sbarretta trasversale impedisce di penetrare più in profondità. Con un elettrodo da 0,8 cm si raggiungono gli 0,7 cm ecc.

Gli elettrodi conformati ad ansa si usano per le lesioni cervicali non invasive, mentre quelli con disegno quadrato o rettangolare generalmente si impiegano per i condilomi acuminati correlati con l'HPV e le neoplasie intraepiteliali della vagina, della vulva, della zona perineale e del pene. Rispetto all'elettrodo ad ansa o a raggio, la forma piatta degli elettrodi quadrati/rettangolari permette un controllo migliore anche della profondità.

Il sottile elettrodo ad ago lungo 8 mm provvisto di stelo lungo 12 cm è progettato per l'elettrocoagulazione di lesioni endocervicali localizzate in sede profonda, condotta gradatamente piuttosto che in una sola azione quando si usano elettrodi ad ansa. Il sottile elettrodo ad ago con stelo lungo 5,5 cm può essere impiegato per asportare condilomi e lesioni di dimensioni maggiori per i quali, e/o le quali, vi sia il sospetto di malattia invasiva nel tessuto anogenitale esterno.

L'emostasi dei siti emorragici e/o l'ablazione dei tessuti di lesioni subcliniche si ottengono grazie all'elettrodo a sfera di 5 mm di larghezza o mediante quello a macroago di 0,8 cm di spessore, usando potenze di uscita per la coagulazione. Gli elettrodi con steli lunghi 12 cm sono progettati per la vagina e la cervice, mentre gli elettrodi con stelo da 5,5 cm si usano per le lesioni anogenitali esterne. I macroaghi sono utili in particolare per coagulare i vasi emorragici, con distruzione minima dei tessuti adiacenti normali, per l'ablazione di condilomi molto grandi e di tessuti emorroidali trombizzati senza fuoriuscita di sangue (usando una corrente di coagulazione).

CONTROINDICAZIONI

Tra le controindicazioni assolute vi sono shock ipovolemico, scompenso cardiaco (classe IV) e coagulopatia/discrasia ematica; infezione attiva, severa acuta/cronica causata da herpes, chlamydia o gonococcus, o da altri organismi aerobici e anaerobici; malattia intraepiteliale che si estenda fino al segmento uterino inferiore o nelle sue vicinanze; reazione allergica severa a soluzioni anestetiche locali e iodate; e il rifiuto a firmare il modulo di consenso informato.

Le controindicazioni relative includono neoplasia invasiva clinicamente manifesta (per la diagnosi istologica è sufficiente una biopsia incisionale, o "punch biopsy"); gravidanza (eccetto che in mani esperte ove si sospetti un'invasione); situazione di post-partum inferiore ai 3 mesi e cervice ipoplastica a causa del DES (diethylstilbestrolo).

PRECAUZIONI

- La LEEP è una potente procedura chirurgica che prevede occasionali complicanze intra- e post-operatorie. Prima di eseguirla È NECESSARIO ottenere la firma del consenso informato.
- In casi sporadici dopo le procedure ablative profonde possono palesarsi emorragie severe, il cui controllo può essere difficoltoso o impossibile da attuare mediante pressione diretta, elettrofolgorazione o applicazione di gel AstrinGyn® o di pasta di Monsel. In ambulatorio occorre disporre della strumentazione appropriata per suturare i vasi sanguigni.
- Prima di intraprendere una LEEP è necessario attuare anestesia adeguata e garantire una visualizzazione completa della zona della lesione.
- Per condurre una procedura LEEP usare unicamente strumenti provvisti di isolamento appositamente progettati; ciò al fine di evitare che la paziente o il medico possano ustionarsi.
- Per operare nella massima sicurezza, la parete vaginale può essere protetta dagli elettrodi attivati e da incisioni e ustioni involontarie tramite un preservativo di lattice posto su ciascuno degli specoli per LEEP. L'uso di preservativi o del retrattore vaginale per LEEP (F400H) è di grande ausilio per ritrarre le pareti vaginali, facendo sì che la visualizzazione della cervice e del fornice vaginale sia soddisfacente. Prima di posizionare i preservativi verificare che la paziente non sia allergica al lattice.

CooperSurgical

- Prima di ogni procedura di ablazione elettrochirurgica ad ansa, eseguire un "passaggio a vuoto" con l'elettrodo sotto guida colposcopica; con tale operazione si libererà da eventuali ostruzioni il cammino dell'elettrodo attivato evitando che quest'ultimo entri in contatto con tessuto isolato o anestetizzato.
- L'ablazione elettrochirurgica con elettrodi ad ansa va condotta in maniera relativamente lenta ma continua. In caso occorra arrestare o bloccare l'elettrodo, rimuoverlo dal tessuto e iniziare dal lato opposto cercando di incontrare la linea di resezione originale. In questo modo si eviterà di arrecare eccessivo danno termico al tessuto.
- Quando si esegue un'asportazione a livello della zona periferica di un'ampia lesione escervicale, non impegnare l'elettrodo oltre i 3 mm di profondità; ciò per evitare di recidere le ramificazioni cervicali dell'arteria uterina, con conseguente emorragia importante.
- Per migliorare la visualizzazione durante una LEEP è fondamentale poter disporre di un adeguato sistema di aspirazione a vuoto per l'eliminazione dei fumi. Prima di iniziare la LEEP accertarsi che quest'ultimo funzioni in modo corretto.
- Accertarsi che l'unità elettrochirurgica (ESU) sia mantenuta in modalità "stand-by" fino all'inizio dell'intervento di elettrochirurgia.
- I medici che non hanno molta pratica con la LEEP possono aumentare la stabilità della mano posizionando lo stelo dell'elettrodo ad ansa sulla lama posteriore dello specolo per LEEP. In maniera analoga, dovendo asportare lesioni anogenitali esterne, si ottiene un controllo soddisfacente della profondità appoggiando il quinto dito della mano che sostiene l'elettrodo quadrato sull'indice dell'altra mano che viene usata per distendere la cute in corrispondenza del sito di ablazione.
- Questi elettrodi sono **ESCLUSIVAMENTE** monouso. Dopo averli utilizzati smaltirli conformemente alle procedure locali concernenti i rifiuti pericolosi.

ISTRUZIONI PER L'USO • FUNZIONAMENTO GENERALE

La procedura di escissione elettrochirurgica ad ansa (LEEP) della cervice non va usata finché non sia stata accertata in maniera incontrovertibile la presenza di una lesione tramite la citologia o la colposcopia. In caso di dubbio, procedere con il tradizionale triage diagnostico per mezzo del curettage endocervicale e delle biopsie cervicali.

La LEEP può essere condotta in ambulatorio nel caso di lesioni localizzate; tuttavia, per quelle anogenitali esterne di dimensioni ampie, o per le neoplasie intraepiteliali endocervicali con localizzazione profonda si rende necessaria l'anestesia generale o quella epidurale/spinale.

USO NELLA CERVICE

- Determinare dimensioni e distribuzione della lesione.
- Somministrare un anestetico locale.
- Selezionare l'elettrodo che consenta di eseguire l'ablazione in un singolo passaggio.
- Ove la lesione sia ampia, asportare dapprima la zona centrale (che con tutta probabilità sarà la sede dell'invasione occulta), quindi procedere con ulteriori passaggi secondo le esigenze.
- Selezionare le opportune regolazioni di potenza nella modalità di incisione BLEND-1. Queste dipendono dalle dimensioni e composizione dell'elettrodo e dal generatore elettrochirurgico che si impiega.
- Accendere l'aspirazione a vuoto, attivare l'ESU e procedere con tagli continui con movimenti lenti.
- Alla fine dell'ablazione esaminare la base del cratere e il canale endocervicale usando uno specolo per assicurarsi che tutto il tessuto lesionale sia stato asportato.
- I vasi emorragici vengono elettrofolgorati usando l'elettrodo a sfera da 5 mm o a macroago con potenza in uscita per la coagulazione. Ai letti del cratere viene applicato gel AstrinGyn®.
- Dopo l'intervento, fornire alla paziente istruzioni scritte che dovrebbero consigliare di ripresentarsi in ambulatorio ove si manifesti un'emorragia persistente e/o un'infezione pelvica; in caso contrario, di ritornare dopo 3-6 mesi per una visita di follow-up.

USO NELLA LESIONE SQUAMOSA INTRAEPITELIALE ENDOCERVICALE

Per questo tipo di lesione i metodi sono due —

1. Asportare dapprima la porzione endocervicale con un grande elettrodo ad ansa da 2,0 cm x 1,0 cm o con uno piccolo a forma quadrata da 1,0 cm x 1,0 cm ripetendo la procedura una volta. In genere si raggiungono gli 1,8 cm di profondità, ma se necessario è possibile arrivare a una profondità maggiore.
2. Come alternativa agli elettrodi ad ansa, usare l'elettrodo ad ago sottile da 8 mm, eliminare il tessuto lesionale un po' per volta (come con la lama del bisturi) allontanando la base del cono con l'elettrodo ad ago o, per evitare di termocoagulare i margini endocervicali, con un laccio da tonsille e filo no. 8.

USO NELLA VAGINA

Identificare le lesioni e sollevarle di 1 cm al di sopra dell'adiacente epitelio normale, infiltrando lo stroma del tessuto connettivo subepiteliale con soluzione anestetica. Posizionare lo stelo dell'elettrodo vaginale sulla lama posteriore dello specolo (quest'operazione offre stabilità alla mano). Asportare le lesioni di grandi dimensioni con un filo a forma quadrata poco profondo da 1,0 cm x 0,4 cm con curvatura a 15° (S1004). Elettrofolgorare i siti emorragici e le lesioni subcliniche piatte con l'elettrodo a sfera da 5 mm con potenza per coagulazione.

USO NELLE ZONE ANOGENITALI ESTERNE

(VULVA, PERINEO, ANO, PENE)

- Sollevare le lesioni usando l'anestesia locale come descritto per quelle vaginali. Asportare le lesioni così sollevate con un elettrodo quadrato, poco profondo (1,0 cm x 0,4 cm) a stelo corto (S1004).
- Si consegue controllo della profondità posizionando opportunamente la mano vicino al tessuto lesionale.
- La procedura elettroablattiva graduale si può eseguire con l'elettrodo ad ago sottile da 0,8 mm (N0550).

La modalità maggiormente appropriata per asportare le lesioni subcliniche appiattite consiste nell'impiegare elettrodi a sfera o a macroago usando potenze di uscita per la coagulazione. Questi elettrodi vengono utilizzati altresì per l'emostasi dei siti emorragici; per verificare se tutto il tessuto lesionale è stato distrutto, e per ottenere una rimarginazione soddisfacente, l'escara dura che si produce per folgorazione viene rimossa tramite un'ampia curretta di Fox da 3 mm o da 5 mm, o mediante applicatori con punta in cotone inumidita in soluzione fisiologica. I campi interessati dal trattamento sono coperti con crema di sulfadiazina argento 1%. Alle pazienti viene comunicato di ripresentarsi dopo sei settimane dalla LEEP in caso di malattia anogenitale esterna, o prima ove si manifestino complicanze quale ad esempio un'emorragia o un'infezione.

SPIEGAZIONE DEI SIMBOLI

REF

Numero di riordine

LOT

Codice del lotto

⏰

Data di scadenza

STERILE EO

Sterilizzazione tramite ossido di etilene

Rx Only

la legge federale statunitense limita la vendita di questo dispositivo ai medici o su presentazione di prescrizione medica.

⌛

Non riutilizzare

⌛

Non risterilizzare

⚠

Attenzione

⚡

Attenzione pericolo di scossa

📖

Consultare le istruzioni per l'uso

🚫

Non utilizzare se la confezione è danneggiata

🏭

Produttore

EC REP

Rappresentante autorizzato per la Comunità Europea.

🚫

Non prodotto con lattice di gomma naturale.

👤

Parte applicata BF

Fabbricato negli USA

AstrinGyn® is a registered trademark of CooperSurgical, Inc.
© 2020 CooperSurgical, Inc.

CooperSurgical

95 Corporate Drive
Trumbull, CT 06611 USA
Phone: (800) 243-2974
Fax: (800) 262-0105

International
Phone: +1 (203) 601-9818
Fax: +1 (203) 601-4747
www.coopersurgical.com

EMERGO EUROPE
Prinsessegracht 20
2514 AP The Hague
The Netherlands

PI-LEEPDUE • Rev. A • 04/2020